ZUR LEHRE

VON DER

EINSEITIGEN AMAUROSE

INTRACRANIELLER OPTICUS- UND CHIASMA-TUMOR

INAUGURAL-DISSERTATION

BEHUFS ERLANGUNG DES DOCTORGRADES

DER HOHEN MEDICINISCHEN FAKULTÄT DER UNIVERSITÄT BASEL

VORGELEGT VON

MAX v. GONZENBACH

VON ST. GALLEN

GENEHMIGT AUF ANTRAG
VON HERRN PROF. Dr. SCHIESS-GEMUSEUS

BASEL
BUCHDRUCKEREI KREIS, PETERSGRABEN 21
1891

Zur Lehre
von der einseitigen Amaurose.

Intracranieller Opticus- und Chiasma-Tumor.

Inaugural-Dissertation

behufs Erlangung des Doctorgrades

der hohen medicinischen Fakultät der Universität Basel

vorgelegt von

Max v. Gonzenbach

von St. Gallen.

Genehmigt auf Antrag von Herrn Prof. Dr. Schiess-Gemuseus.

BASEL

Buchdruckerei Kreis, Petersgraben 21.

1891

Digitized by the Internet Archive
in 2026

https://archive.org/details/IA41548817_0046

Seinem hochverehrten Lehrer

Herrn

Professor Dr. Schiess-Gemuseus

in Hochachtung und Dankbarkeit

gewidmet

vom Verfasser.

Intracranieller Opticus- und Chiasma-Tumor.

Ein Beitrag
zur Lehre von der einseitigen Amaurose.

Von jeher waren Erblindungen ohne alle äussere Erscheinungen bekannt und gehörten zu den gefürchtetsten Erkrankungen des Auges, theils aus dem Grunde, weil sie im Allgemeinen als unheilbar galten, wohl aber auch desswegen, weil die Ursache ihrer Entstehung sich in ein mysteriöses Dunkel hüllte.

Als sicher ist anzunehmen, dass auch die Aerzte schon frühzeitig erkannt hatten, dass solche Erblindungen im Gefolge von schweren Allgemeinerkrankungen verschiedener Art entstehen können. So wussten sie schon auch, dass nach schweren Erkrankungen des Centralnervensystems öfters Erblindungen hinzutreten. Wenn es ihnen auch durch logische Folgerung in der sie bei mangelndem strictem Beweise so Grosses leisteten, möglich war, den Schluss zu ziehen, dass die Krankheit ihren Sitz in den nervösen Elementen Retina und Opticus haben müsse, so war es ihnen denn doch nicht möglich, zu entscheiden, welcher Art die Störungen im percipirenden

Apparate seien. Besonders fiel es ihnen schwer, die secundären Erkrankungen von denen zu unterscheiden, in welchen die nervösen Elemente selbst der Sitz der pathologischen Veränderung waren.

So vereinigten sich noch im Anfange dieses Jahrhunderts unter dem ominösen Namen des « schwarzen Staares » Erkrankungen, welche wir jetzt leicht im Stande sind, in ihren ursächlichen Momenten zu trennen. Das Symptom der weiten schwarzen Pupille, dem der schwarze Staar seinen Namen verdankt, war in erster Linie massgebend. So wurde wohl häufig ausser manchen Fällen von Glaucom, auch retrobulbäre und intracranielle Erkrankungen, welche erst in zweiter Linie auf die Sehnerven selbst übergingen und Erblindung und Pupillenerweiterung zur Folge hatten, unter dem so gefürchteten Namen vereinigt. Es war eben damals bei den noch so unvollkommenen Untersuchungsmethoden häufig nichts anderes nachzuweisen als Erblindung und weite Pupille.

So klagt schon Himly[1]: « Da diese Zeichen der Amblyopie und Amaurosis « negativ » und « subjectiv » sind, so muss der Arzt dem Kranken viel auf's Wort glauben und kann er von faulen Schulkindern, Conscribirten, Bettlern leicht hintergangen werden, zumal wenn solche nicht vollkommene Amaurosis vorgeben, nur Amblyopie, alles wie durch einen Rauch, Nebel zu sehen schildern, nicht lesen, sondern nur ganz nahe Gegenstände, nur partiell, nur für ganz kurze Zeit gut sehen zu können behaupten, worauf sich gleich alles vor ihren Augen verwirre. »

Erst der grosse Aufschwung der Augenheilkunde in der Mitte dieses Jahrhunderts sollte Licht in dieses Dunkel bringen. Helmholtz's grosse Entdeckung des Augenspiegels eröffnete in den bewährten Händen von Graefes und seiner Schüler ganz neue Gebiete in der Ophthalmologie: «Die Erkrankungen des Augenhintergrundes». Mit der Erkenntniss der so manigfach auftretenden pathologischen Veränderungen musste der Sammelname «schwarzer Staar» den damals schon üblichen pathologisch-anatomischen Benennungen weichen und schrumpfte sein Gebiet auf die eigentliche Atrophie des nervus opticus zusammen.

Mit der Entdeckung des Spiegels war das Hauptaugenmerk auf Farbe, Form und Begrenzung der Sehnervenpapille concentrirt und zeigte es sich, dass zwischen der Abnahme der Sehkraft und den ophthalmoskopischen Veränderungen der Sehnervenpapille im Allgemeinen ein proportionales Verhältniss bestand.

Je grösser im Laufe der Jahre die Kenntniss über unseren Gegenstand wurde, je mehr pathologisch-anatomische Untersuchungen vorlagen, desto mehr wurden auch immer Fälle beobachtet, die zeigten, dass die Sehkraft nicht allein vom normalen Befunde des Augeninnern abhängig ist, sondern dass auch hinter dem Auge noch Elemente sind, deren Erkrankung Störungen des Sehvermögens hervorrufen kann, ohne dass durch den Spiegel an der Papille irgend welche Veränderungen sich nachweisen lassen. Wenn also auch durch die grosse Entdeckung Helmholtz's der grösste Theil der früher so

räthselhaften Erblindungen als Erkrankungen des Fundus oder des Sehnerven erkannt wurden, so bleibt uns doch immer noch eine Anzahl Fälle von Erblindungen mit normalem ophthalmoskopischen Befund, bei denen die Diagnose des Sitzes der pathologischen Veränderung sehr erschwert, bis unmöglich sein kann, wenn uns nicht gleichzeitige Störungen auf andern Gebieten des Nervensystems den richtigen Weg zeigen.

Handelt es sich in diesen Fällen um eine einseitige Erblindung, so können wir, gestützt auf unsere anatomischen und physiologischen Anschauungen über das Chiasma nervorum opticorum des Menschen, den Sitz der pathologischen Veränderung in den Stamm des Opticus zwischen Bulbus und Chiasma verlegen.

Erkrankungen des orbitalen Opticustheiles lassen sich häufig durch Veränderung in der Stellung des Bulbus erkennen, während Erkrankungen des intracraniellen Theiles vor dem Chiasma, wenn sie keine Nebenerscheinungen von Seite anderer Nerven bieten, oft diagnostisch unüberwindliche Schwierigkeiten aufweisen.

Man hat diese Erblindungen, wenn auch ihre Ursache eine sehr vielseitige sein kann, sobald sie uns keinen weiteren Anlass zur bestimmteren Diagnose bieten, als «Neuritis retrobulbaris» bezeichnet.

Nur die Section konnte weitere Aufklärung in diesen Gebieten, die unter obigem Namen zusammengefasst wurden, bringen und haben auch die wenigen, bis jetzt der pathologisch-anatomischen Untersuchung anheimgefallenen Fälle gezeigt, dass der sogenannten «Neuritis retrobul-

baris» sehr verschiedene Erkrankungen des entsprechenden Nervenstückes zu Grunde liegen können. Wir sehen, dass sowohl Blutungen, als auch Tumoren, ferner Veränderungen im Foramen opticum, selbst toxische Agentien, wie Alkohol, Blei, Nikotin etc., ein solches Erkrankungsbild hervorrufen können, ja dass sogar oft die verschiedenste Localisation keine verschiedenen Symptome hervorbringt, sei der primäre Sitz der Erkrankung in der Umgebung des Nerven, z. B. in der Nervenscheide, und dadurch der Nerv seiner Function beraubt, oder liege der Erkrankungsherd im Stamme des Opticus.

Das immerhin seltene Vorkommen und die oft für die Diagnose so dunkeln Ursachen der einseitigen Neuritis retrobulbaris berechtigt uns an der Hand unseres Falles etwas näher auf dieses Kapitel einzutreten.

Vergegenwärtigen wir uns in grossen Zügen die verschiedenen Möglichkeiten, welche für eine solche einseitige Herabsetzung oder Aufhebung des Sehvermögens aus retrobulbären Ursachen bestehen, so mögen es etwa folgende sein:

I. Die retrobulbäre Neuritis in ihren verschiedenen Formen, soweit sie den orbitalen Verlauf des Opticus betrifft.
II. Entzündliche Processe in der Umgebung des Foramen opticum.
III. Tumoren, die einen directen oder indirecten Druck auf den Opticus ausüben.

I. Retrobulbäre Neuritis, primäre und fortgeleitete Erysipelas, Tenonitis, entzündliche Schwellung des retrobulbären Bindegewebes:

Es kann die retrobulbäre Neuritis eine primäre oder eine fortgeleitete sein. Primär in der Weise, dass nur das Bindegewebe zwischen den einzelnen Bündeln des Opticus ergriffen ist, oder auch die arachnoidale und durale Scheide, während das umliegende orbitale Bindegewebe vollständig unverändert bleibt und der Process sich auf den Opticus allein beschränkt. Es wird also in diesem Falle keinerlei Veränderung in der Stellung oder Beweglichkeit des Bulbus vorhanden sein und werden sich die Erscheinungen nur auf Störungen der Function des Sehorgans beschränken.

Leber[2] bezeichnet diese primäre selbstständige Entzündung des Sehnerven als selten. Wenn er auch die Möglichkeit einer primären Entzündung des Opticus wie bei andern Nerven nicht ausschliesst, so hält er doch die meisten Erkrankungen desselben für fortgeleitete, von intracraniellen oder orbitalen Krankheitsherden herrührende.

Diese secundäre Neuritis kommt bei verschiedenen Erkrankungen und auf verschiedenem Wege zu Stande. Auch die nach Traumen auftretende, selbstständige Entzündung der Tenonschen Kapsel mit Protrusion und Unbeweglichkeit des Bulbus kann, besonders wenn sie infectiöser Natur ist, durch Fortleitung des Processes auf die mit ihr communicirenden Lymphräume des Opticus zu einer secundären, unter dem Bilde der retrobulbären Neuritis auftretenden Erkrankung dieses Nerven führen.

Auch Phlegmonen des orbitalen Zellgewebes, seien dieselben primäre oder fortgeleitete, nach Caries und Periostitis der orbitalen Knochenwände können zur Aufhebung des Sehvermögens führen. Ebensolche und ähnliche Erscheinungen werden nach Erysipelas beobachtet.

Ueber die Art, wie nach Orbitalphlegmone Erblindung eintreten kann, nimmt Mellinger[3] zwei Möglichkeiten an. Es könne sich erstens um eine Compression der Gefässe des Sehnervenstammes handeln, welche, wenn sie nur kurze Zeit andauere, eine nur temporäre Herabsetzung des Sehvermögens bedinge, wenn sie länger bestehe, zur bleibenden Erblindung führe. Als zweite Möglichkeit führt er die von Knapp und Carl beobachteten und beschriebenen Fälle an, bei denen die Erblindung Folge einer rasch eintretenden, vollständigen Unterbrechung der Circulation mit Trombose war. Es kann sich auch um ganz langsam wirkende toxische Substanzen handeln (Chinin, Alkohol, Nicotin etc.), wobei wir ebenfalls eine in chronisch entzündlicher Form verlaufende Veränderung der Opticusfasern annehmen müssen und wobei das Sehvermögen sich nur mässig verringern oder ganz erlöschen kann.

Aehnliche Erscheinungen finden wir als Folge von acuten Infectionskrankheiten (Masern, Angina, Influenza) und auch körperlicher Anstrengungen.

Gehen wir zur II. Categorie über zu den entzündlichen Processen in der Gegend des Foramen opticum,

so handelt es sich vorzüglich um Vorgänge, welche Verengerungen dieses Foramens hervorrufen, die eine so hochgradige Compression des nervus opticus bedingen, dass sie ihn seiner Function theilweise, oder vollkommen berauben. Sie haben entweder ihren Sitz in der Gegend des Foramen selbst, oder sie sind hergeleitet von Entzündungsprozessen benachbarter Knochen. (Ostitis und Periostitis syphilitica.)

Eine Hauptursache für Veränderungen des Lumens des Foramen opticum scheinen Schädelbasisfracturen zu bieten. So fand Hölder[4] nach Mittheilungen von Berlin[4] bei 86 Brüchen der Schädelbasis 53 mal Fracturen der Wandungen des Canalis opticus. Hervorragend betheiligt sich die obere Wand des Kanals bei der Fractur und fast regelmässig war eine Blutung in die Sehnervenscheide vorhanden. Als Hauptursachen dieser Canalis opticus Fracturen bezeichnet Hölder: Sturz auf den Kopf und Schuss in den Mund. Der Opticus selbst kann ab- oder eingerissen, oder auch sehr stark gedehnt sein.

Berlin[4] unterscheidet in Bezug auf Störung des Sehvermögens durch die Fractur eintretende primäre Läsion des Opticus mit sofort eintretender Erblindung, oder eine secundäre, durch Blutung in den subvaginalen Raum hervorgerufene Opticusläsion, welche erst bei genügendem Druck auf den Nerv, oder die Centralgefässe, zu einer Sehstörung führen kann.

Aber nicht nur entzündliche Processe, oder Fracturen führen zu Veränderungen des Foramen opticum, sondern es kommen auch Verschiedenheiten in der

Weite seines Lumens angeboren vor, z. B. bei Spitzkopf, wie Ponfick[5] einen Fall beschrieben hat.

Ferner sind noch bestimmte Arten von Verletzungen bekannt, welche infolge Durchtrennung des Opticus in der Nähe des Foramen opticum zu plötzlicher Erblindung führen können, ohne nachweisbar primäre Veränderungen der Papille. Es sind das vor Allem durch die Schläfe eindringende Instrumente, wie Degenspitzen, Scheerenspitzen, Bajonnetspitzen oder Kugelverletzungen; oder es sind von vornen längs dem Bulbus in die Orbita einfahrende Fremdkörper, z. B. Regenschirmspitzen, oder Stockspitzen, welche dort zur Durchtrennung des Opticus führen.

Als III. Ursache für einseitige Amaurose haben wir Tumoren bezeichnet und können diese durch ihren Druck direct, oder indirect schädlich auf den Opticus wirken.

Leber[6] führt als wichtigste und häufigste Ursache von Erblindung die bei Hirnleiden entstehende «Stauungsneuritis» an, welche von Graefe zuerst beschrieben hat. Er nimmt an, dass Raumbeengung in der Schädelhöhle zu einer Compression des Sinus cavernosus führt, welche ihrerseits wieder Stauung in der venösen Circulation der Netzhaut und Entzündung des intraocularen Sehnervenendes hervorruft. Eine bekannte Thatsache ist es, dass Gehirntumoren fast ausnahmsweise die Erscheinungen der Stauungspapille verursachen. Wir abstrahiren aber von dieser Categorie von Fällen, da wir

uns streng auf die einseitigen Amaurosen beschränken und in obigen Fällen sind fast immer beide Optici ergriffen. Da unser Fall in diese III. Categorie gehört, so gehen wir hier etwas näher auf die verschiedenen Möglichkeiten der Einwirkung ein.

Wie wir soeben gesehen haben, sind es die verschiedenartigsten Entzündungen in der Umgebung des Opticus und eine grosse Zahl der manigfachsten Neubildungen, welche zur Erblindung durch Erkrankung des hinter dem Bulbus liegenden Opticusstammes führen. So verschieden die Ursachen, ebenso verschieden sind auch die Möglichkeiten, unter denen der Opticus functionsunfähig werden kann. Unter diesen spielt wohl die grösste Rolle die Druckatrophie und kommen hier besonders diejenigen Neubildungen in Betracht, welche sich in der Orbita selbst, also in einem beschränkten Raume entwickeln. Hier kommen auch in Betracht die intracraniellen Tumoren, sei es dass dieselben direct dem Opticus aufsitzen und so zu einer Leitungsunterbrechung werden, sei es dass sie durch Veränderung der Umgebung einen indirecten Druck auf den Sehnerven ausüben. Es kann sich dabei um eine Circulationsstörung handeln, sei dieselbe nun durch primäre oder durch secundäre Verengerung der Gefässbahn hervorgerufen, und kann dadurch Amaurose entstehen und zwar durch mangelhafte Ernährung der Nervensubstanz. Umgekehrt können auch Hyperæmieen oder Blutungen, die ihre Ursachen in der Behinderung des venösen Abflusses haben zur Erblindung führen.

Uebermässige Ansammlung von Flüssigkeit in den Sehnervenscheiden (Oedem oder Hydrops vaginæ nervi optici) kommen wesentlich nur bei Gehirntumoren vor, die eine allgemeine Erhöhung des intracraniellen Druckes bedingen und dabei natürlich Veränderungen in der Circulation beider Optici hervorrufen, respective die Function beider Optici herabsetzen. Es gehört also diese Categorie von Opticuserkrankungen und Sehstörung nicht in unseren engeren Rahmen hinein.

Streng von einander geschieden sind die Erkrankungen des Opticus je nach der Stelle, wo sie denselben treffen, entweder vom Eintritt der Centralgefässe bis zur Papille, oder zwischen dem Austritt aus dem Chiasma bis zum Eintritt der Gefässe. Es sind die ersteren, welche unter dem landläufigen Bilde der retrobulbären Neuritis gewöhnlich zusammengefasst werden.

Da durch die begleitenden Schwellungen natürlich ein Druck auf die Centralgefässe ausgeübt wird, werden sich diese Fälle im Allgemeinen schon frühzeitig durch Farbenveränderung an der Papille, respective durch verschiedene Injectionsverhältnisse der Capillaren, durch Veränderungen im Caliber der grossen Papillengefässe, und ferner durch Unregelmässigkeit in der Abgrenzung der Papille markiren und dadurch der Diagnose zugänglicher werden.

Sehr viel dunkler sind die anderen Erkrankungen, die vorwiegend den intracraniellen Theil des Opticus zum Sitze haben, weil Gefässveränderungen nicht entstehen, wenigstens zunächst nicht, und weil eine voll-

ständige Sistirung der Function längere Zeit bestehen kann, ohne jede weitere ophthalmoskopische Veränderung. Es scheint daher wichtig, jeden genau beobachteten Fall, der Licht in dieses Dunkel hineinbringen kann, mitzutheilen und bin ich deshalb gerne den Aufforderungen des Herrn Professor Schiess-Gemuseus gefolgt, eine genauere Beschreibung des vorliegenden Krankheitsfalles zu geben.

Bevor wir auf unseren Fall übergehen, sind wir genöthigt, um demselben eine präcise Stellung anweisen zu können auf die verschiedenen Möglichkeiten einzutreten, in denen Geschwülste zu einseitiger Erblindung führen können. Wir haben dieselben in 4 Hauptcategorien eingetheilt.

Es können I. orbitale Geschwülste sein, die den Opticus einschliessen und einen Druck auf denselben ausüben. Oder aber es können II. Tumoren sein, die in der Schädelhöhle an der Basis sich entwickeln und durch das Foramen opticum in grösserer oder geringerer Ausdehnung in die Orbita hineinwuchern.

III. kommen Chiasma und reine intracranielle Opticustumoren in Betracht, welche durch Fortwachsen in das Chiasma oder in den Opticus, oder durch Druck einseitige Störungen hervorrufen.

Als IV. Categorie können wir die eigentlichen Hirntumoren, welche auf verschiedene Arten nachtheilig auf die Functionsfähigkeiten des Opticus einwirken, bezeichnen.

Gehen wir nun einzeln auf diese Hauptcategorien etwas näher ein und beginnen wir mit den orbitalen Tumoren des Opticus mit Einschluss desselben und Druck auf denselben. Wir erwähnen diese Art von Geschwülsten nur der Vollständigkeit halber und werden uns desshalb auch nur kurz bei denselben aufhalten.

Durch ihre hervortretenden Symptome, wie Protrusion des Bulbus und durch die stets vorhandenen Veränderungen der Papille, welche theils vor, theils nach Herabsetzung der Function nachweisbar sind, treten sie uns scharf entgegen. Sie wirken entweder durch Druck, direct oder indirect auf den Opticus, oder durch zerstörendes Durchwachsen des Nerven. Letztere Geschwülste sind als wahre oder falsche Neurome des Opticus bekannt. Interessant ist bei einzelnen Fällen von diesen Geschwülsten eine sehr wechselnde Höhe des Sehvermögens. Diese ist von den oft schwankenden Druckverhältnissen in den Lymph- und Gefässbahnen dieser saftreichen Tumoren abhängig.

Ausser diesen dem Opticus direct angehörenden Geschwülsten sind hierher sämmtliche Geschwulstarten zu rechnen, die in der Augenhöhle sich entwickeln. Diese können durch Zerrung oder Druck auf den Sehnerven Sehstörungen hervorrufen. Es sind als solche beobachtet worden: «Fibrome», «Gliome», «Sarcome», seltener auch «Carcinome», «Adenome», «Aneurysmen», «Cysten», «Lipome», «Exostosen», und unter diesen besonders Exostosis eburnea, welche alle je nach der Art und Weise ihres Wachsthums einen bald rascher, bald lang-

samer eintretenden nachtheiligen Einfluss auf das Sehorgan ausüben können. Eine umfassende Zusammenstellung dieser für uns nicht in näheren Betracht kommenden Orbitaltumoren finden wir in der erst kürzlich erschienenen Arbeit von Schuchard.[7]

Die II. Art, die intracraniellen Opticustumoren mit makroskopischer Ausbreitung in die Orbita hinein, sind für uns schon von grösserem Interesse, da sie leicht ähnliche Symptome hervorrufen können, wie die gleich zu besprechenden Chiasma und reinen intracraniellen Opticustumoren. Wir begegnen Geschwülsten, welche den nervus opticus in seinem intracraniellen Theile umfassen und ihn bereits dadurch in seiner Function stören, um dann längs des Opticusstammes in die Orbita vorzudringen. Es sind das entweder für sich auftretende Neubildungen, welche sich in den Nervenscheiden, oder im Nerven selbst ausbreiten, wie die Lymphasarcome und Gummaknoten; oder es sind wieder Tumoren, welche ihren Ursprung der Umgebung des Opticus verdanken und erst in secundärer Art den Sehnerven selbst ergreifen, seine Function stören und seiner Bahn folgend die Orbita erreichen können.

Wir können bei der III. Gruppe 2 Arten von Geschwülsten unterscheiden: Solche, welche sich primär an Ort und Stelle entwickeln und solche, bei welchen die metastatische Entstehung vorliegt. Ihre Entwicklung

an einem so complicirt gebauten Organ, wie das Gehirn, muss früher oder später gewöhnlich zu deutlichen functionellen Störungen führen; sei es dass die Geschwülste direct eben die Gehirnhäute durchwachsen und zerstören und einen Druck ausüben auf die Gehirnsubstanz oder auf die ausstrahlenden Gehirnnerven, sei es, dass sie durch circulatorische Störung wirken und zu Oedem, oder zu freier Flüssigkeits-Ansammlung in die Gehirnhöhlen Veranlassung geben. Sie können aber auch, wie in unserem Fall, besonders wenn sie metastatischer Natur sind auf das Chiasma und den Opticus beschränkt bleiben und nur Sehstörungen hervorrufen. Zu den sich dort primär entwickelnden Tumoren gehören vor allen Dingen diejenigen, denen als Grundlage die elementaren Theile des Nervensystems dienen, wie die Gliome. Bei den metastatisch auftretenden Neubildungen stehen diejenigen Geschwülste an der Spitze, die von ihrem primären Herd aus auf dem Wege der Blutbahn in den entferntesten Körpertheilen neue Herde bilden können, welche Eigenschaften am hervorragendsten die Sarcome besitzen.

Eine scharfe Scheidung der II. und III. Categorie von einander, wird in der Natur nicht gut möglich sein. Es hängt das davon ab, ob die Geschwulst lange Zeit zum Wachsen gehabt hat, ehe allgemeine Störungen aufgetreten sind. In dem einen Fall, wenn ihr genügend Zeit zur Entwicklung geblieben ist, wird ein Hineinwachsen in den Opticusstamm stattfinden können. Hat dagegen Ausdehnung oder Lage des Tumors schon frühzeitig allgemein deletäre Wirkungen hervorgerufen, so kann

der orbitale Opticustheil vollkommen frei bleiben. Diese Möglichkeit könnte in uns den Zweifel hervorrufen, ob wir unseren Fall nicht der II. Categorie einzureihen hätten.

Wir glauben jedoch wegen den nur in Spuren auftretenden Geschwulstpartikelchen in dem orbitalen Opticustheil berechtigt zu sein, unseren Fall noch der III. Categorie zuzuzählen.

Werfen wir noch einen kurzen Blick auf die IV. Categorie, die eigentlichen Gehirntumoren. Obwohl Gehirntumoren, wie wir oben bereits gesehen haben, durch circulatorische Störung auf das Sehvermögen, respective auf die Opticusleitung einwirken, indem sie Stauungspapille hervorrufen, so lässt sich doch die Möglichkeit einer einseitigen Störung nicht ganz in Abrede stellen. In weitaus den meisten Fällen jedoch wird ein einseitiger Druck auf einen Opticusstamm ausgeschlossen sein. Es wird entweder ein Tractus nervi optici oder das Chiasma ergriffen werden und damit ist von vorneherein eine doppelseitige Störung des Sehnerven bestimmt.

Wir führen desshalb diese IV. Categorie nur der Vollständigkeit halber an. Denn auch dann, wo anfangs etwa eine nur einseitige Störung bemerkbar ist, wird doch gewöhnlich nach kurzer Zeit auch das andere Auge ergriffen werden. Es wird ja im Allgemeinen bei dem weichen Mutterboden der Geschwulst ein rascheres Anwachsen derselben stattfinden.

Gehen wir nun zur Beschreibung unseres eigenen Falles über:

Krankengeschichte.

Kaiser, Antoine, 26 Jahre alt, aus Bitschwyler im Elsass. Eintritt am 5. Mai 1887. Gestorben am 15. Mai 1887.

Anamnese: Der Vater des Patienten starb mit 34 Jahren an Phthisis pulmonum. Die Mutter ist gesund. Zwei Geschwister starben im Kindesalter, die vier lebenden Geschwister sind gesund. Im Kindesalter war Patient nie krank. Seit dem 11. Jahr besteht hinter dem rechten Ohr eine kleine Geschwulst (Drüse). Jede venerische Erkrankung wird geläugnet. Mit dem 17. Jahr zog sich Patient beim Heben eines schweren Gegenstandes einen Leistenbruch zu. Patient ist verheirathet und Vater eines ganz gesunden Kindes. Seit 4 Monaten hat Patient keinen Appetit und nimmt körperlich ab, während er vorher kräftig und stark gewesen war. Von Kind auf will Patient undeutlich gesprochen haben, was sich aber in letzter Zeit eher gebessert, als verschlimmert hat. Seit circa $^1/_4$ Jahr leidet Patient hie und da an Schwindel und war oft leicht gereizt und mürrisch. Vor 8 Tagen litt er kurze Zeit an Kopfschmerzen. Am 16. April hatte Patient heftige Kreuzschmerzen; am 17. April bemerkte er das Gefühl des sich Hin- und Herbewegens eines Gegenstandes vor dem rechten Auge, den er stets glaubte wegwischen zu können. Am 18. und 19. April nahm diese Erscheinung zu und am 20. April war Patient vollständig erblindet. Seither soll dieser Zustand bei reizlosem Bulbus und ohne

jegliche Schmerzen fortbestanden haben. S ist seither stets 0 geblieben. Schmerzen sind überhaupt nie eingetreten.

Status præsens: Blasser, äusserst anæmischer junger Mann von lebhafter, sehr aufgeregter Gemüthsart. Undeutliche, schwerfällige Sprache. Rechtes Auge: äusserlich reizlos. Papille auf Atropin weit; die Reaction ist daher nicht zu prüfen. Vor Verabreichung von Atropin war die Pupille von normaler Weite, doch reactionslos auf Licht, erweitert sich aber beim Verdecken des anderen Auges. S = 0. Ophthalmoskopisch: Augenhintergrund völlig normal. Linkes Auge: Aeusserlich und ophthalmoskopisch normal. S = 1. Nichts abnormes von Seite des Gesichtes.

Zunge wird gerade herausgestreckt. Kopfbewegungen frei, schmerzlos. Sehnenreflexe eher gesteigert. Patient hat sehr häufig sich wiederholenden Singultus.

Therapie: Schwitzkur. Ferrum.

7. V. R S bleibt 0.

9. V. Status idem.

10. V. Oedem der Füsse. Leichter Ascites. Bauchdecken stark gespannt. Milz geschwellt, Längendurchmesser 14 cm., Breitendurchmesser 16 cm. Leberdämpfung klein, direct darunter tympanitischer Schall. Die Leberdämpfung ist offenbar durch über die Leber gelagerte, hinaufgeschobene Därme verkleinert. Bettruhe. Schwitzkur ausgesetzt.

12. V. Patient steht zu den Mahlzeiten auf, fühlt sich schwach, hat viel Aufstossen. Starker Meteorismus.

Milzdämpfung gleich. Bauchdecken immer noch sehr gespannt. Empfindlichkeit geringer. Temperatur 38^{7} Cels. Therapie: täglich 0,5 Chinin, Chinawein. Kephir. R S bleibt bei normalem ophthalmoskopischen Befund stets 0.

14. V. Status idem. Die Blutuntersuchung nach Malassez ergibt ein Verhältniss von 15 weissen auf 300 rothe Blutkörperchen. Puls rasch, klein. Pulsfrequenz 130 in der Minute. Abends 9 Uhr Delirien mässigen Grades. Temperatur 39^{5} Cels. 1,0 Chinin. $9^{1}/_{2}$ Abends ist Patient ruhig und schläft bis kurz vor 6 Uhr; dann tritt Erbrechen ein und gleich darauf Collaps, 6^{10} Tod.

Aus dem Protokoll der von Herrn Professor Roth ausgeführten Section führe ich folgendes an: In der Orbita nichts Auffälliges. Augenmuskeln blass, feucht. Orbita und Dura auf der untern Seite frei von Geschwulstmassen. Hinterer Umfang des rechten Bulbus wird in Zusammenhang mit der Geschwulstmasse herausgeschnitten. An der Retina nichts Auffälliges bemerkbar. Die Geschwulstmasse berührt auch den Ramus I Trigemini dextr. am medialen Umfang. Hypophysis an der Oberfläche geröthet, auf dem Durchschnitt gelb. Schädel regelmässig, dolichocephal. Dura gespannt, auf der Innenfläche glatt und weiss beiderseits. Pia mater beider Hemisphären transparent, nur über der oberen Stirnwindung streifig getrübt, feucht. Die Frontallappen lösen sich leicht aus der vordern Schädelgrube. Die Anfänge der nervi optici nicht sichtbar, von Adhaerenzen umgeben. Der rechte Nervus opticus ist an seiner Durchtrittsstelle

durch den Schädel halbmondförmig umwachsen von einer weichen ca. 2—3 mm dicken, lappigen, grauen, fast mandelgrossen Geschwulstmasse. An der Geschwulst wird beim Herausschneiden sitzen gelassen das Chiasma. Beim Durchschneiden des Tractus opticus erscheint der rechte abgeplattet. Die Dura an der Schädelbasis ganz dünn. Die Sinus bläulich durchschimmernd enthalten flüssiges Blut von etwas grauer Farbe. Nach der Herausnahme des Gehirns zeigte sich am rechten Nervus oculomotorius eine etwa linsengrosse, grauliche, weiche Auflagerung. Der rechte Seitenventrikel etwas erweitert. Das Gewölbe macerirt, ebenso das Ependym im seitlichen Umfang. Das Gehirn ist weich, feucht, glänzend anæmisch. Auch der mittlere Ventrikel etwas erweitert. Mittlere Commissur fehlt. Centralganglien sehr weich und anæmisch. Kleinhirn sehr weich. In der Schädelhöhle finden sich ausser den zwei genannten sonst keine Neubildungen.

Anatomische Diagnose: Lymphosarcom der Milz und der Mesenterialdrüsen. Peritonitis lymphosarkomatosa. Perforation des Jejunums durch Lymphosarcom mit Blutung in den Darm. Lymphosarcom der dura mater cerebri. Sarkom der Nieren, Leber und des Herzens.

Wir lassen nun die Beschreibung der pathologisch-anatomischen Untersuchung der Geschwulst und des Opticus folgen:

Die Geschwulst wurde in Zusammenhang mit dem Opticus, dem hinteren Theil des Bulbus und dem Chiasma mehrere Wochen hindurch in Müllerscher Flüssigkeit ge-

härtet. Hernach wurde sie in Wasser ausgewaschen, einige Stunden lang in 1 % Osmiumsäure gebracht, und hierauf längere Zeit in Alkohol aufbewahrt. Zur Untersuchung wurde das ganze, etwas beschädigte Stück in 3 Theile zerlegt und zwar folgendermassen:

I. Theil: Opticus vom vorderen Umfange der Geschwulst bis zum Eintritt in den Bulbus mit dem hintereren Umfang desselben. Dieser Theil wurde nach Einbettung in Celloïdin in eine fortlaufende Serie von Horizontalschnitten zerlegt, welch letztere theils in Hæmatoxilin, theils in Pikrokarmin und theils vermittelst Weigert-Palscher Methode gefärbt wurden.

II. Theil: Die Geschwulst selbst und der in die Geschwulstmasse eingelagerte Opticus. Dieser Theil wurde, nachdem er ebenfalls in Celloidin eingebettet ward, in eine fortlaufende Serie von Querschnitten zerlegt. Die Schnitte wurden mit Methylenblau und nach Weigert-Pal gefärbt.

III. Theil: Chiasma mit anstossendem hinterstem Theil des Opticus bis zum hinteren Rande des Tumors. Dieses Stück wurde auch in Celloidin eingebettet, hernach in horizontale Serienschnitte zerlegt. Die Schnitte wurden mit Hæmatoxilin und nach Weigert-Pal gefärbt. (Die allgemeine Lage der Geschwulst wird durch die beiden schematischen Figuren I und II illustrirt.)

Die mikroskopische Untersuchung führte nun zu folgenden Ergebnissen:

Der Tumor selbst besteht aus dichtgedrängten «Rundzellen» (s. Fig. VI) von der Grösse von 7—9 μ und

dem Aussehen von einkörnigen Leukocythen. Die Zellen besitzen einen grossen rundlichen oder ovalen Kern, welcher bisweilen mit Kerngerüst und einem oder mehreren Kernkörperchen, oder zahlreichen, starkfärbbaren rundlichen Körnchen versehen ist. Diese Zellen liegen in einem engmaschigen, feinfaserigen, stellenweise netzartig angeordneten Bindegewebe, einzeln, oder mehrere beisammen in einer Masche.

Querschnitte durch die Geschwulst, welche nach Entfernung des Celloidins ausgepinselt wurden, lassen ein unregelmässiges weites, von breiten Bindegewebsbalken begrenztes Maschenwerk erkennen. Innerhalb der Maschen lässt sich fast überall ein gröberes und feineres Netzwerk beobachten. Die einzelnen Lücken sind meist von der Grösse einer Geschwulstzelle. Bisweilen scheinen auch mehrere Geschwulstzellen in einer einzigen Höhle zu liegen. Da und dort finden sich dickere gefässführende Gewebsbalken. Im Ganzen ist die Vascularisation in der Geschwulst eine recht spärliche, was mehr oder weniger auch schon durch das nicht sehr massige Auftreten des Stroma bedingt ist. Letzteres tritt gegenüber den zelligen Theilen in der Primärgeschwulst sowohl sehr zurück, als auch in den Geschwulsttheilen, welche sich in das Chiasma und den Opticus hinein erstrecken. Mancherort ist keine regelmässig angeordnete Interzellularsubstanz erkennbar, sondern die Zellen liegen zerstreut als Züge oder Haufen in Längsspalten.

Aus dem in Schnitte zerlegten Präparate lässt sich Folgendes nachweisen:

Der Tumor reicht, wie aus den gefärbten Längsschnitten ersichtlich ist, mit seinem vorderen Rande bis 2,6 cm an den Bulbus heran. Etwas hinter dem Eintritt des Nerven in die Geschwulstmasse erscheint derselbe verdünnt. Der Nerv misst im Querdurchschnitt vor der Geschwulst, oder 2,6 cm hinter dem Bulbus 4 mm und in der Geschwulst selbst, an der Compressionsstelle 0,73 mm. Da wo der Nervenlängsschnitt sich verengert und zwischen die Geschwulstlippen hineintritt, sieht man unter dem Mikroskop vom Tumor aus Stränge in gitterartiger Ausbreitung in die Nervenfasern hineingreifen. Sie ziehen in radiärer Richtung gegen das Nervenende hin und breiten sich in Längszügen zwischen den Nervenbündeln aus.

An den mit Methylen blau gefärbten Querschnitten hebt sich die Geschwulst als tiefblaue Masse gegen den blassblauen Nervenquerschnitt (siehe Fig. III) deutlich ab. Die Geschwulstmasse umgibt den Nerven zum grössten Theil. Ihre dickste Lage beträgt gegen 9 mm, die dünnste 1,5 mm. Schon makroskopisch sieht man zahlreiche scharf gezeichnete dunklere Stränge von blauer Farbe den Nerven durchsetzen und von 2 Dritttheilen des Umfangs aus gegen das dritte, verhältnissmässig normale Dritttheil sich hinziehen. Bei ca. 12facher Vergrösserung geben sich die blauen Stränge als Zellzüge zu erkennen, welche von der Geschwulst aus ins Innere der Nerven hineinstrahlen. Sie nehmen etwa drei Viertel des Querschnittes ein, das vierte Viertel ist blass und zeigt nur schmale interfasciculäre Bindegewebsleisten (siehe Fig. III).

Bei der Vergrösserung mit Hartnack System 7, Ocular 4 sieht man, dass diese Stränge aus dichtstehenden in eine Art von reticulären Bindegewebe eingelagerten Rundzellen bestehen. An Pinselpräparaten des Nervenquerschnittes (siehe Fig. VI) sind die interfasciculären Balken zum Theil durch ein feinmaschiges Netzwerk ersetzt, in dessen Lücken noch da und dort Rundzellen sitzen. Die Abgrenzung der Nervenbündel lässt sich nicht scharf und deutlich erkennen. An einigen Stellen scheinen sich Zellen zwischen die äussern Nervenfasern hineinzudrängen.

Der Nerv zwischen der Geschwulst und dem Chiasma erscheint, soweit aus Horizontalschnitten ersichtlich ist, verbreitert.

An den mit Hæmatoxilin gefärbten Horizontalschnitten sieht man mitten im Nerven violette Streifen und Flecken auf blassgelblichem Grunde. Dieselben finden sich jedoch nur in den letzten Schnittserien, welche den unteren Partien des Chiasma entsprechen, während in den oberen Schichten nichts von denselben wahrzunehmen ist. Bei starker Vergrösserung, Hartnack System 7 Ocular 4, erweisen sich diese Streifen und Flecken als zusammengesetzt aus Haufen und Zügen runder Zellen, welche vollständig den Geschwulstelementen entsprechen und welche mit Vorliebe um kleine Gefässe herumgruppirt sind. Der linke Nervus opticus zeigt an der gleichen Stelle nichts derartiges.

Hinter dem Chiasma sieht man am selben Präparat eine bohnengrosse, durch Hæmatoxilin blaugefärbte Masse

(siehe Schemat. Fig. II). Dieselbe hat die gleiche Structur wie diejenige am Opticus. Sie scheint, nach den Schnittpräparaten zu schliessen, den hintern untern Umfang des Chiasma zu umfassen.

Die Untersuchung des Nerven geschah an Präparaten, welche nach Weigert-Pal'scher Methode gefärbt wurden und ergaben Folgendes:

Der vordere Theil, von der Retina bis zur Anfangsstelle der Geschwulst, scheint an Längsschnitten ohne wesentliche Veränderung zu sein. Die Nervenfasern färben sich gut. Die Interstitien zwischen den Bündeln haben ungefähr normale Breite und die Zahl der Nervenfasern scheint, verglichen mit normalen Präparaten (siehe Fig. IV) nicht merklich vermindert. In der Nähe des Eintritts in die Retina haben einzelne Nervenfaserbündel ein etwas körniges Aussehen.

Querschnitte durch den Nerven aus der Gegend der Geschwulst ergeben gegenüber normalen Bildern auffallende Kleinheit der Nervenbündel. Die einzelnen Bündel sind weit auseinander gedrängt und erscheinen dünner als normal. Manche derselben sind durch Geschwulstmassen in kleinere Partieen zerklüftet. Sie sind auch weniger intensiv gefärbt und haben mehr ein blassbräunliches Aussehen gegenüber der tiefvioletten Färbung der normalen.

Bei starker Vergrösserung, Hartnack System 7, Ocular 4, erkennt man eine mässige Anzahl stark dunkel gefärbter Pünktchen (siehe Fig. VI), dazwischen blasse, leicht körnige Stellen von undeutlicher Structur und eine

Anzahl homogener, blassvioletter Kreise, von denen einige Kernkörperchen führen und Geschwulstzellkernen gleichen. Andere scheinen Nervenvaricositäten und Myelinkugeln (Folgezustand der langen Härtung in Alcohol) zu sein. Im Vergleiche zu dem normalen Nerven ist die Anzahl der Nervenfasern der Schätzung nach verringert.

Der Nerv gegen das Chiasma zu zeigt da, wo er von Geschwulstmassen durchsetzt ist, an Horizontalschnitten bei schwacher Vergrösserung Hartnack System 4, Ocular 4, ein körniges Aussehen der Nervenbündel. Die einzelnen Nervenfasern innerhalb derselben sind vielfach auseinander gedrängt durch rundliche Geschwulstzellen (siehe Fig. V), welche zwischen dieselben hineingreifen. Gegen die Peripherie zu führen manche Bündel nur noch spärliche gefärbte Nervenfasern.

An Schnitten, welche den von Geschwulstmassen umschlossenen Opticus schief getroffen haben, sieht man im untersten Segment da und dort ein fast vollständig farbloses, einem Bündel entsprechendes Feld, welches nur von wenigen, schwach violett gefärbten, varicösen Nervenfasern durchzogen ist. Der übrige Theil besteht aus körnigem Detritus und aus Geschwulstzellen gebildeten Massen. Gegen die Mitte des Nerven zu findet sich eine grössere Anzahl gut gefärbter Nervenfasern.

An einzelnen Stellen, wo das Eindringen der Geschwulstmasse ein sehr beträchtliches ist, sind die Nervenbündel bei starker Vergrösserung Hartnack System 7, Ocular 4, scharf markirt und durch die hellere Färbung von den Geschwulstmassen abgeschieden. Die Querschnitte

der Nervenfasern sind theilweise sehr spärlich vertreten und auch verwischt. Stellenweise findet man neben denselben eine detritusartige Masse durch ein sehr feinfaseriges Gerüste zusammengehalten (siehe Fig. VI.); offenbar weit vorgeschrittener molecularer und fettiger Zerfall.

Weiter in den Tractus hinein konnte der Nerv nicht untersucht werden, da die Tractuspartie an dem gehärteten Präparat sich nicht mehr befand.

Die durch Alkoholhärtung etwas geschrumpfte Retina zeigte bei mikroscopischer Untersuchung keine Veränderung.

Nachdem wir die vorliegende pathologisch-anatomische Beschreibung unseres Falles beendet haben, handelt es sich darum, ins Klara darüber zu kommen, welche Art von Geschwulst wir hier vor uns haben. Es kann sich nur um zwei Dinge handeln, entweder haben wir es mit einem Carcinom oder einem Sarcom zu thun. Alle anderen Geschwulstarten sind schon durch die Beschreibung von vorneherein ausgeschlossen. Von einem Carcinom kann wohl nach der Untersuchung der Geschwulst ebenfalls nicht die Rede sein. Wenn wir einen kurzen Blick auf das Characteristische des Krebses werfen, so ergibt sich summarisch etwa Folgendes:

Carcinome sind epitheliale Tumoren mit höchst unvollkommenem Drüsentypus. Alle Gewebe, Knorpel ausgenommen, können von ihnen befallen sein. Alle Krebse bestehen aus einem bindegewebigen Gerüst und aus den Krebszellen. Diese letzteren besitzen keine Membran und

zeigen alle einen mehr oder weniger ausgeprägten Habitus. Je nach dem Bau des Stromas und der Zellen zerfallen die Krebse bekanntlich in «Epithelialkrebse» und «eigentliche Krebse».

Für den «Epithelialkrebs» ist die Bildung von drüsenschlauchähnlichen Zapfen charakteristisch. Das Stroma, in welchem die Gefässe verlaufen, besteht aus einem faserigen, zellenreichen, breitere Balken bildenden Bindegewebe. Die Balken sind so angeordnet, dass sie länglich ovale oder cylindrische Räume zwischen sich lassen und diese letzteren sind mit regelmässig geordneten, übereinander geschichteten Zellen ausgefüllt. Die Zellen tragen den Charakter von Pflasterepithelien, oder von Cylinderepithelien, sind meist sehr gross und tragen grosse Kerne und Kernkörperchen. Während der Epithelialkrebs meist in der Haut und Schleimhaut seinen Sitz hat, beschränkt der «eigentliche Krebs» seine primäre Entstehung nicht auf Haut oder Schleimhaut.

Bald bildet er weissröthliche, weiche Geschwülste: «Markschwamm», bald härtere, grauweisse Massen: «Scirrhus».

Auf dem Durchschnitt quillt ein weisslich-gelber oder röthlicher Saft hervor, die Krebsmilch. Das Stroma wird von einem faserigen, selbst welligen Bindegewebe gebildet, das oft reich an Spindelzellen ist. Das Bindegewebe hat stets eine alveoläre Einrichtung, bald sind die Gewebszüge ausserordentlich zart und sparsam, die Alveolen sehr gross (weiche medullar Carcinome), bald bildet das Gewebe breite Balken, die nur sparsame Lücken zwischen

sich lassen (scirrhöse Carcinome). In den Hohlräumen liegen verschieden gestaltete Zellen: runde, spindelförmige, polygonale, geschwänzte etc., ohne jede Anordnung, oft durchtränkt von einer eiweisshaltigen, fettigen oder schleimigen Flüssigkeit. Die Zellen sind gross, mit grossen Kernen und Kernkörperchen versehen und führen häufig Fetttröpfchen.

Vergleichen wir mit dieser Beschreibung der Structur des Carcinoms unseren Tumor, so muss uns eine wesentliche Verschiedenheit derselben von obiger Beschreibung auffallen. Während wir beim Carcinom eine strenge Differenzirung im Stroma und davon geschiedene epithelische Zellhaufen vorfinden, von denen das Eine oder das Andere je nach der Consistenz der Geschwulst mehr oder weniger in den Vordergrund tritt, treffen wir bei unserer Neubildung diese characteristische Zusammensetzung nicht.

Es bleibt uns also noch der Vergleich mit der anderen hier naheliegenden Geschwulstart übrig, mit dem Sarcom.

Beim Sarcom finden wir neben und in einem, mehr eine untergeordnete Rolle spielenden, bindegewebigen Stroma meist sehr reichliche, ganz in den Vordergrund tretende zellige Anhäufungen in verschiedener Form und Anordnung. Nach diesem Verhältniss werden auch unter den Sarcomen einzelne Unterarten von einander getrennt.

Es wird nun unsere Aufgabe sein, zu bestimmen, welcher Art von Sarcomen unser Tumor seiner Structur nach zuzutheilen ist.

Wie aus dem Sectionsprotokoll hervorgeht, sind die in unserem Falle vorgefundenen Tumoren wesentlich auf den Abdominalraum beschränkt. Ausser dem den Opticus und das Chiasma betreffenden Tumor finden wir nur noch einen einzigen kleinen Tumor im Gehirn, welcher am rechten Nervus oculomotorius in der Grösse einer Linse seinen Sitz hat. Die zahlreichen grossen, das Netz bedeckenden und die Gedärme umspinnenden Geschwülste sind nach dem Sectionsprotokoll «Lymphosarcome». Es ist also von vorneherein wahrscheinlich, dass auch unsere sich am Opticus localisirende Geschwulst dieser Gattung des Sarcoms angehört.

Sehen wir uns noch etwas nach den characteristischen Eigenschaften des Lymphosarcoms bei den Autoren[8] um.

Das Lymphdrüsengewebe ist sehr häufig der Sitz von hyperplastischen Wucherungen, bei denen sowohl die freien Leukocythen, als auch das reticuläre Stützgewebe und dessen Zellen zunehmen. Die Ursache dieser Wucherung ist meist unklar, doch spricht Manches dafür, dass es sich zum Theil um infectiöse Zustände handelt. Häufig werden nicht nur einzelne Lymphdrüsen, sondern verschiedene Gruppen solcher, sowie auch das lymphadenoide Gewebe solche Wucherungen durchmachen. Wir können also überall da, wo lymphadenoides Gewebe vorhanden ist, auf solche Neubildungen stossen. Zuweilen entwickelt sich aber das lymphadenoide Gewebe auch an Stellen, wo es normaler Weise nicht vorkommt, und es

gewinnt danach den Anschein, als ob das wuchernde Gewebe auch Metastasen bilden kann.

Die geschwulstartigen Lymphdrüsenknoten, welche durch eine Zunahme des lymphadenoiden Gewebes characterisirt sind, werden entweder als «Lymphome», oder als «Lymphosarcome», oder als «Lymphadenome» bezeichnet und je nach ihrem Bau unterscheidet man weiche und harte Formen.

Das «weiche Lymphadenom» zeigt sich als eine weiche, fast fluctuirende Geschwulst, deren Schnittfläche eine grauweisse oder hellgrauröthliche Farbe besitzt. Von ersterer lässt sich reichlich trüber Saft abstreichen, in welchem man kleine Rundzellen, zum Theil auch grössere Zellen, deren einzelne mehrere Kerne besitzen, ferner auch Spindelzellen (von den Gefässwänden herrührend), rothe Blutkörperchen und aus zerfallenen Zellen freigewordenen Kerne findet.

An Schnittpräparaten ergibt die Untersuchung zunächst mächtig vergrösserte Lymphfollikel. Ferner ist das Bindegewebe der Marksubstanz geschwunden und das ganze Gewebe der Rindensubstanz ähnlich. An ausgepinselten Schnitten erscheint das Reticulum abnorm verdickt, enthält in den Knotenpunkten Kerne und enthält eine grosse Masse lymphatischer Elemente.

Die Lymphosarcombildung tritt entweder in einer Gruppe von Lymphdrüsen allein auf oder ergreift nach und nach neue Gruppen. Am meisten erkranken jene Stellen, die schon normaler Weise lymphadenoides Gewebe enthalten, also die Follikel der Zunge, der Tonsillen,

des Magens, des Darmes und der Milz. Aber auch an Stellen, welche normaler Weise kein lymphadenoides Gewebe enthalten, können sich Lymphadenome entwickeln (z. B. in der Leber, den Nieren, den Ovarien).

Das Blut verhält sich in den einzelnen Fällen verschieden und man kann drei Formen darnach unterscheiden: Die erste Form verläuft ohne nachweisbare Erkrankung des Blutes. Die zweite weist gewöhnlich Blutveränderungen auf und zwar namentlich Oligo und Poikilocythæmie. Die dritte Form ist durch eine Vermehrung der farblosen Blutkörperchen im Blute characterisirt.

Das «harte Lymphadenom» tritt primär am häufigsten an den oberflächlich gelegenen Lymphdrüsen auf, doch erkranken im weiteren Verlauf auch benachbarte Gruppen. Die Drüsen wandeln sich in derbe, zähe, bald elastisch nachgiebige, bald mehr harte Knoten um. Die Schnittfläche der Knoten wölbt sich nur wenig über die Oberfläche vor und lässt nur ganz wenig Flüssigkeit abfliessen. Ihr Aussehen ist blass, weisslich gelb, bald durchscheinend, bald opak.

Die mikroskopische Untersuchung ergibt, dass der lymphadenoide Bau erhalten ist; die Zellen gleichen den normalen Lymphkörperchen. Die Zellen erscheinen vermehrt, das Reticulum mehr oder weniger verdickt. Die Balken des Reticulum sind breiter, an Zahl vermehrt, das Netz ist dichter, die Maschen enger. Follikel und Lymphbahnen sind nicht mehr zu unterscheiden. Verfettung, Verkalkung und Erweichung kommt nur selten vor.

Halten wir nun das Resultat der Untersuchung unseres Tumors dagegen, so haben wir gefunden, dass unsere Geschwulst aus dichtgedrängten Rundzellen von dem Aussehen von einkernigen Leukocythen besteht. Diese Zellen besitzen einen rundlichen grossen Kern, welcher Kerngerüst und ein oder mehrere Kernkörperchen besitzt. Sie liegen in einem engmaschigen, feinfaserigen, stellenweise netzartig angeordneten Bindegewebe, einzelne oder mehrere beisammen in einer Masche. Innerhalb der Maschen lässt sich fast überall ein gröberes und feineres Netzwerk erkennen.

Die Structur, wie wir sie bei unserem Tumor gefunden haben, stimmt also völlig in der Anordnung der einzelnen Geschwulstelemente mit dem überein, was wir als characteristisch für das Lymphosarcom anzunehmen pflegen. Wir glauben desshalb die Berechtigung zu besitzen, unseren Tumor als ein «Lymphosarcom» zu bezeichnen.

An eine primäre Entstehung eines Lymphosarcoms, entsprechend dem Sitz unseres Tumors, können wir nicht denken, da das für das Hervorgehen eines Lymphoms nothwendige lymphadenoide Gewebe in der Dura fehlt. Wie wir aber oben gesehen, kommt doch zuweilen ein Auftreten dieser Geschwulstart vor an Orten, die von vorneherein für die Entstehung keine Basis bieten. Wir sind dann allerdings genöthigt, unseren Tumor als eine Metastase des bei unserem Patienten multipel auftretenden Lymphosarcoms aufzufassen.

In Beziehung auf ihre Wirkung auf das Blut würde dann diese Geschwulst der zweiten Categorie einzureihen sein, bei der eine Oligo und Poikilocythæmie vorkommt, welchen Zustand ja auch die Krankengeschichte bei unserem Patient nachweist.

Erklärung der Amaurose.

Besonders auffallend musste uns die anamnestische Angabe des Patienten sein, dass er 4 Tage vor der totalen Erblindung des rechten Auges nur die subjectiven Erscheinungen des Hin- und Herschwebens eines Gegenstandes vor demselben hatte und dann plötzlich wie mit einem Schlag erblindet sein will. Diese namnestische Angabe liess mit Recht einen positiven ophthalmoskopischen Befund erwarten und dachten wir in erster Linie an eine einseitige Neuritis. Zu unserem grössten Erstaunen ergab die ophthalmoscopische Untersuchung einen vollkommen normalen Befund. Papille und Gefässe entsprachen vollkommen dem Zustand dieser Theile auf dem andern Auge, das S = 1 aufwies. Es war nicht die geringste venöse Stauung, noch arterielle Anæmie, noch irgendwelche Farbendifferenz an den Papillen nachweisbar. Der Verlauf der Retinalgefässe war auf beiden Seiten der gleiche gestreckte und auch nicht die geringste Schlängelung konnte auf dem erkrankten Auge nachgewiesen werden. Ebensowenig war weder von Seiten der Retina, noch der Chorioidea etwas von der Norm abweichendes nachzuweisen.

Dieses überraschende Missverhältniss zwischen der Angabe des Patienten, Nichts zu sehen und dem Vorhandensein eines normalen Fundus, liess uns an Simulation denken, die diessbezügliche Untersuchung liess aber keinen Zweifel zu an der obigen Angabe des Patienten, auf dem rechten Auge erblindet zu sein.

Wir mussten desshalb schon diagnostisch die Ursache der einseitigen Amaurose bei unserem Fall in das Stück des Opticus verlegen, welches zwischen Chiasma und dem Eintritt der Centralarterie liegt. Welcher Art die pathologische Veränderung des Nerven an dieser Stelle war, darüber konnte uns nur in genügender Weise der später durch die Section hinzutretende anatomische Befund Aufklärung geben.

Gerade diese Localisation scheint uns unseren Fall besonders werthvoll zu machen. Er gibt uns Gelegenheit, die Möglichkeit kennen zu lernen, unter welcher Art von Optiuserkrankungen totale Erblindung des einen Auges stattfinden kann, ohne den für die Diagnose so wichtigen ophthalmoskopischen Befund zu beeinflussen. Vor Allem ist er uns von Vortheil für die diagnostische Localisirung des Leitungshindernisses.

Betrachten wir desshalb das Ergebniss der Section in Bezug auf den rechten Opticus, und versuchen wir daraus uns den klinischen Befund zu erklären.

Wir finden den Sitz des Tumors an dem intracraniellen Theil des Opticus. Also zwischen dem Austritt des Nervenstammes aus dem Chiasma und dem Eintritt

desselben in das Foramen opticum. Diese Localisation erklärt uns die Möglichkeit einer Amaurose mit negativem ophthalmoskopischen Befund vollständig. Eine solche Erkrankung des Nerven an dieser Stelle, nach dem Austritt aus dem Chiasma, wird nur einseitige Störung hervorrufen. Ebenso sind Circulationsstörungen der Retina ausgeschlossen, da der Tumor vor dem Eintritt der Centralgefässe seinen Sitz hat. Dass wir keine Decoloration der Papille nachweisen konnten, mag in der kurzen Dauer der Erkrankung eine Erklärung finden.

Suchen wir nun die Art und Weise, wie der Tumor als Störung auf die Function des Sehnerven wirken konnte, uns erklärlich zu machen, so müssen wir vor Allem die gewöhnlichste Ursache von derartigen Störungen, den «reinen Druck» ausschliessen. Die geringe Grösse der Geschwulst und ihre weiche Consistenz macht diese Wirkung unwahrscheinlich.

Nur die mikroskopische Untersuchung konnte Licht in dieses Dunkel bringen. Mikroskopisch konnte nachgewiesen werden, dass dieses von Tumormassen umwucherte intracranielle Opticusstück zum grössten Theil von Geschwulstmassen durchsetzt war, welch' letztere aber noch einen schmalen obern Abschnitt der Nerven freilassen. Untersuchen wir die Nervenbündel auf dem Querschnitte, so finden wir, dass in der von Tumormassen durchsetzten Partie die Nervenfasern in hohem Grade geschwunden sind. In dem oberen, von der Geschwulst noch nicht ergriffenen kleineren Theil sehen wir die Nervenbündel deutlich durch Geschwulstmassen zusammengedrängt.

Warum das untere Stück des Sehnerven leitungsunfähig sein müsste, erklärt uns die Durchwucherung dieser Stelle mit Tumormassen zur Genüge. Doch musste auch in dem oberen, von Geschwulstmassen nicht ergriffenen Theile des Opticus eine hinreichend grosse Leitungsstörung bestehen, dass das Sehvermögen ganz aufgehoben sein konnte. Hier haben wir wohl vor Allem ein mechanisches, die Function der sonst noch intact gebliebenen Nervenbündel störendes Moment anzunehmen.

Auffällig bleibt immerhin das vollständig aufgehobene Sehvermögen bei einer noch gut erhaltenen histologischen Beschaffenheit der obern Partie des Opticus dieses erblindeten Auges. Wir wissen, dass bei orbitalen Opticustumoren, die den Sehnerven vollkommen umwachsen, ein gutes Sehvermögen vorhanden sein kann. Ferner kennen wir Fälle, wo von einer deutlichen mikroskopischen Abgrenzung einer Opticuspartie gegen die Geschwulst keine Rede mehr war und doch hatte das zu diesem Nerven gehörige Sehorgan im Leben seine Function völlig ungestört beibehalten.

Als von Interesse muss noch erwähnt werden, dass sich auch ein Uebergreifen des Tumors in die unteren Schichten des Chiasmas nachweisen lässt, ohne dass je eine Veränderung in der Function des anderen Auges vorgekommen wäre. Dieser auffallende Befund findet wohl am ungezwungensten darin seine Erklärung, dass die Geschwulstmassen sich hier wohl noch nicht lange genug zwischen die Nervenbündel hineingedrängt hatten, um deren Function zu alteriren.

Die Durchwachsung des Opticus mit Tumormassen dürfen wir wohl dennoch kaum als Ursache der rasch auftretenden Amaurose betrachten. Es ist doch als unwahrscheinlich anzunehmen, dass ein Tumor, selbst ein rasch um sich greifendes Sarcom, in so kurzer Zeit den Opticus derart durchwachsen kann, dass die Sehkraft vollkommen aufgehoben wird. Diese Annahme verliert noch mehr an Wahrscheinlichkeit dadurch, dass sich, wie bereits oben erwähnt, in den oberen Partien des Nerven sich nichts von der Neubildung nachweisen lässt. Auch die Angabe des Patienten, dass er innert 3 Tagen erblindet sei, spricht dagegen.

Betrachten wir die anderen Möglichkeiten, welche einer solchen Amaurose zu Grunde liegen können, so finden wir im Befunde an dem erkrankten Auge so viel damit nicht Uebereinstimmendes, dass auch sie uns eine genügende Erklärung nicht gewähren können.

Circulationsstörungen sind durch die Lage der Geschwulst ausgeschlossen. Die wenigen mikroskopisch nachweisbaren Tumorpartikelchen, welche in dem orbitalen Theil des Opticus vorkommen, können als in dieser Hinsicht wirkungslos betrachtet werden. Sowohl die Lage des Tumors, als auch der ophthalmoskopische Befund der Retinalgefässe sprechen entschieden gegen eine solche Annahme.

Ein Hydrops vaginæ nervi optici ist ebenfalls durch den negativen ophthalmoskopischen Befund der Papille, d. h. durch jeglichen Mangel der Symptome der Stauungspapille auszuschliessen.

Gehirnödem können wir wohl auch nicht annehmen, denn hiergegen ist wohl mit Recht die geistige Klarheit des Patienten anzuführen.

Eine andere Möglichkeit, die rasche Entstehung der Amaurose zu erklären, liegt in dem zunehmenden Druck, welchen der innert den Opticusscheiben in den Opticus hineinwachsende Tumor hervorrufen musste. Wir müssen ja annehmen, dass die Geschwulst schon einige Zeit vor Eintritt der Erblindung den Opticus ergriffen hatte. Anfangs blieb das vom Tumor nicht ergriffene obere Stück des Opticus noch soweit leistungsfähig, dass dem Patienten die vielleicht nur theilweise vorhandene Gesichtsstörung nicht zum Bewusstsein kam. Erst als der Druck eine bestimmte Höhe erreicht hatte, musste auch hier eine Leitungsunterbrechung zu Stande kommen. Damit war dann auch der noch bisher leitende Rest lahm gelegt und die Opticusfunction überhaupt aufgehoben.

Da wir pathologisch-anatomisch in diesem oberen, noch normalen Theil des Opticus keine Veränderungen von Bedeutung nachweisen können, so müssen wir an ein physikalisches Hinderniss für die Functionsfähigkeit dieser Nervenbündel denken. Vor Allem wird uns eine mechanische Wirkung der von Tumormassen durchsetzten unteren Opticuspartie auf den oberen, scheinbar unveränderten Nerventheil das Wahrscheinlichste sein. Die mechanische Wirkung, welche hier zur Geltung kommt, kann nur Druck sein.

Druck kann natürlich in verschiedener Weise wirken. Er kann eine Verfettung und damit auch Aufhebung der

Function bedingen. Wir finden auch eine solche Verfettung in einzelnen Partien, wie die pathologisch-anatomische Beschreibung (siehe Pag. 31) nachweist. Andere Stellen dagegen sind kaum oder gar nicht verändert. Wir können aber immer auch annehmen, dass ohne mikroskopisch nachweisbare Veränderungen physikalische moleculare Alterationen vorliegen, wie wir sie z. B. nach Traumen als traumatische Amblyopie kennen. Bekanntlich haben bei diesen die Strychnininjectionen zuweilen eine ganz wunderbare Wirkung, die wir uns ja nur durch solche moleculare Umlagerungen erklären können.

Wir müssen dann annehmen, dass kein Nachlassen des Druckes stattgefunden, sondern dass jener vielmehr ein continuirlicher, fortdauernder, oder sogar steigender war. Dann konnte, nachdem einmal Blindheit eingetreten, kein Wiederauftauchen der Lichtperception mehr stattfinden. Die geringe Gefässhaltigkeit der Geschwulst spricht für diese Annahme und lässt sich desshalb für unseren Fall eine erhebliche Druckschwankung, wie wir sie oben für die lymph- und blutgefässreichen Neurome des Opticus kennen gelernt haben, mit ihrem wechselnden Einfluss auf das Sehvermögen von vorneherein ausschliessen.

Die theilweise Durchwachsung der unteren Chiasmapartien hat das Verlockende, auch nach einer anderen Richtung hin die Leitungsunterbrechung in der scheinbar intacten oberen Opticuszone zu erklären. Man könnte ja annehmen, dass sich hier die Neubildung gerade in einer solchen Weise verbreitet hat, dass sie nur die Nervenbündel des erkrankten Opticus verändern konnte.

Damit wäre es denkbar, dass die vom Tumor nicht ergriffenen oberen Nervenfasern des Opticus im Chiasma ihre Leitungsunterbrechung finden. Auffallend bleibt dabei immer, dass die hier von der anderen Seite hinzutretenden Nervenfasern nicht getroffen sein sollten.

Von diesen beiden Erklärungen scheint uns doch die erstere die weniger gezwungene. Wir gestehen aber auch für diese zu, dass sie immerhin nicht absolut unanfechtbar ist; wir vermögen jedoch keine bessere zu geben.

Vergleichung des eigenen Falles mit den anderen Entstehungsmöglichkeiten von Amaurosen.

Es liegt uns noch die Aufgabe vor, unseren Fall mit den drei oben (siehe Seite 9) aufgestellten Arten von Amaurosen zu vergleichen, um ihm seinen ihm zukommenden Platz anzuweisen und die Eigenthümlichkeiten der Erscheinungen, die er hervorrief, als Folge dieser Localisation zu erklären.

Bei der ersten Categorie der Orbitaltumoren haben wir, abgesehen von dem sehr in's Auge springenden Symptom der Protrusion des Bulbus, ophthalmoskopische Erscheinungen, welche den Character der Circulationsstörung zeigen, in Form von Stauungserscheinungen an der Papille. Diese sind Folgen von directem oder indirectem Druck der Neubildung auf den Nerven. Es treten schon sehr frühzeitig die Erscheinungen der Stauung auf, ehe sich irgend eine functionelle Störung nachweisen lässt.

Ein Druck aber, der die Blutcirculation so bedeutend stören, ja sogar aufheben kann, wird auch genügen, um die Nervensubstanz leitungsunfähig zu machen und zwar sowohl durch directe Compression, als auch durch Ernährungsstörung. In den meisten Fällen dieser Art werden wir wohl genöthigt sein, als Ursache der Amaurose beides anzunehmen. Wir sehen, dass wir bei dieser Art von Amaurosen genug Anhaltspunkte für die Diagnose des Sitzes des Tumors und für die Erklärung der Amaurose haben.

Unter ähnlichen Symptomen werden auch diejenigen Tumoren des intracraniellen Opticustheiles verlaufen, welche ihren Weg in die Orbita hinein genommen haben. So beschreibt Mauthner[9] einen Fall von Gliosarcom des Chiasma und Opticus, das totale Amaurose hervorgerufen hat und besonders durch den rechten Canalis opticus in die Orbita hineingewuchert war. Ophthalmoscopisch war deutliche Neuritis und Circulationsstörung der rechten Papille nachweisbar.

Ferner führen noch Michel,[10] Chiarri[11] und Oppenheim[12] Fälle von offenbar primär an dem intracraniellen Opticusstamm und dem Chiasma entstandenen Tumoren an, welche von hier aus sich auf den orbitalen Theil des Sehnerven ausbreiten. Bemerkenswerth dabei ist die Beobachtung, dass diese Tumoren dem Opticus folgend seinen Stamm verdicken, und am Foramen opticum plötzlich wieder abnehmen, um sich dann auf dem orbitalen Theil des Nerven von Neuem wieder auszubreiten. Leider sind die Angaben über das Sehvermögen

und den ophthalmoskopischen Befund bei den meisten dieser wenigen Fälle sehr mangelhaft oder gar nicht vorhanden.

Es lässt sich wohl mit Bestimmtheit annehmen, dass secundär zur Entwicklung in der Orbita gelangte Geschwülste von Seiten des Auges ähnliche Symptome bieten werden, als die dort primär entstandenen. Es wird dabei natürlich darauf ankommen, ob sie noch den hinter den Gefässen liegenden Theil des Opticus treffen oder ob sie bis dahin vordringen, wo bereits die Centralgefässe im Opticusstamm enthalten sind. Doch wird eine solche Ausbreitung sehr selten sein, da der ursprüngliche intracranielle Tumor in der Schädelhöhle sich bereits früher in einer bedenklich störenden Weise erwiesen haben wird. Es lässt sich dann denken, dass später die Neuritis in Atrophie übergehen kann.

Die Erscheinungen an der Papille werden abhängig sein von der Art, wie der Tumor den Opticus selbst ergriffen hat. Sie werden andere sein, wenn der Tumor nur mässige Ausdehnung hat, und wieder andere, wenn eine Raumbeengung stattgefunden hat. Es kann also das Bild der Neuritis und der Stauungspapille oder auch gar keine ophthalmoscopische Veränderung vorliegen.

Ganz andere Erscheinungen zeigen uns diejenigen Opticustumoren, welche in ihrem Sitze und der Art ihrer Ausbreitung unserem Falle gleichen. Bleiben sie auf den intracraniellen Opticustheil beschränkt, so wird sich der Symptomencomplex bedeutend reduciren und dadurch die Diagnose sehr erschweren. Als Symptome für diese

Localisation bleibt eben nur, vorausgesetzt, dass der Tumor keine zu grosse Ausdehnung gewonnen hat, so dass er andere Nervengebiete erreichte, functionelle Störungen des Auges. Die Pupillarreaction kann vollständig aufgehoben sein und ebenso das Sehvermögen geschwunden, ohne dass wir sowohl äusserlich, als auch ophthalmoskopisch das geringste Pathologische an dem erblindeten Auge nachzuweisen im Stande wären. Auch Störungen von Seite der Augenmuskelnerven werden wir bei einer beschränkten Localisation des pathologischen Processes auf den intracraniellen Opticusstamm völlig vermissen. Das Auge wird seine Mitbewegungen mit dem anderen intact vollführen und höchstens bei langbestehender Amaurose eine leichte, dem Zustand der Functionslosigkeit zuzuschreibende Deviation wohl meist nach aussen zeigen.

Sie wird übrigens abhängig sein von dem bestehenden Zustand der Muskeln, die sich in's Gleichgewicht setzen, da der Zwang des Binocularsehens aufgehört hat. Es darf dies nicht verwechselt werden mit der Deviation, wie wir sie bei orbitalen Opticustumoren finden.

Wie bereits oben gesagt, finden wir auch bei dem orbitalen Sitz eines Opticustumors öfters keine Störungen von Seiten der Augenmuskelnerven, dagegen nicht selten merkliche Ablenkungen des Bulbus nach irgend einer Seite. Diese wird hervorgerufen durch ein mechanisches Hinüberdrängen des sich stärker und stärker ausdehnenden Tumors, während der Zustand der Muskeln und Nerven doch ein guter dabei ist.

Haben wir eine Localisation des Tumors auf das intracranielle Opticusstück, so wird ausser der functionellen Störung weder entzündliche Veränderung, noch ophthalmoskopische Alteration an dem betreffenden Auge sich finden. Wir können die Wahrscheinlichkeitsdiagnose einer pathologischen Veränderung an dieser intracraniellen Opticusstelle dann aussprechen, wenn wir, wie in unserem Falle, eine ziemlich rasche Abnahme mit nachherigem völligem Erlöschen des Sehvermögens auftreten sehen. Ferner wenn wir völligen Mangel einer äusserlichen Veränderung des Auges, vollständig negativen ophthalmoskopischen Befund und nachweisbaren Mangel von Störungen von Seite des Gehirns haben.

Würde nach einer schweren Schädelcontusion, bei völligem Mangel von cerebralen Erscheinungen, totale Amaurose bei ganz normalem, ophthalmoskopischen Befund auftreten, so würden wir nicht an Tumor cerebri denken, sondern an eine Läsion oder Durchtrennung des Nervus opticus im Foramen opticum, wie es Hölder[4] in so vielen Fällen beobachtet hat.

Ganz andere viel prägnantere Symptome haben uns die orbitalen Tumoren geboten. Wieder andere, mehr allgemeinere Erscheinungen werden die wirklichen Geschwülste des Gehirns hervorrufen. Es kommen hier für einseitige Amaurosen selbstverständlich nur solche Tumoren in Betracht, die sich nur unilateral entwickeln und sich auf die unteren und mittleren Gehirnpartieen beschränken, wie uns die Fälle von Moore,[13] Christensen,[14] Nieden,[15] Anderson[16] etc. zeigen. Beim

Durchblick dieser Fälle tritt uns vor Allem ein Symptom von Seite des Auges entgegen, das wir gerade bei unserem Falle total vermissen. Stets finden wir nämlich als Folge dieser Gehirntumoren, aus dem Grunde, weil ziemlich frühzeitig ein vermehrter Druck auftritt, eine gleichseitige oder auch oft eine beidseitige Stauungsneuritis. Diese ist eben wohl nur auf einen durch die Entwicklung der Neubildung hervorgerufenen, sich in der Schädelhöhle ausbreitenden vermehrten Druck zurückzuführen.

Aus diesem Grunde werden wir auch bei den meisten wirklichen Gehirntumoren beiderseits die sehr auffälligen Symptome der Stauungspapille vorfinden und gilt daher ja auch dieser Befund, selbst bei Mangel fast aller anderer Symptome, als immer noch berechtigte Grundlage für die Diagnose: « Tumor cerebri ».

Ziehen wir aus den oben angestellten Beobachtungen ein kurzes Resumé, so haben wir Folgendes festgestellt:

1) *Für die Orbital-Tumoren:* Bei diesen entsteht die Amaurose meistens durch directen oder indirecten Druck, durch Circulationsstörung speciell der Blutbahn. Die Folge ist Aufhebung der Leitung, entweder durch directe Compression der Nervensubstanz, oder durch Ernährungsstörungen. Meistens trifft beides zusammen.

2) *Für die intracraniellen Chiasma- und Opticus-Tumoren mit Ausbreitung in die Orbita hinein:* Diese wirken mehr durch directen Druck auf die Nervensub-

stanz oder durch Zerstörung derselben, leitungsunterbrechend. Bei ihrer Ausbreitung gegen die Orbita zu werden sie, wenn sie das Gefässsystem des Opticus und der Retina erreichen, ebenfalls zu Circulationsstörungen führen können, welche ophthalmoskopisch nachweisbare Veränderungen in der retinalen Circulation zur Folge haben. Es werden aber in diesen Fällen die Störungen der Function immer das primäre sein; die Neuritis kommt erst nachträglich, wie dies auch aus dem Samelsohn'schen Fall ersichtlich ist.

3) *Für die Gehirn-Tumoren:* Die Gehirntumoren werden gewöhnlich in erster Linie durch Druck schädlich wirken. Es bildet sich Hydrops vaginæ nervi optici oder Stauungspapille ohne solchen. Sie können aber auch durch directen Druck auf den Opticusstamm, oder durch späteres Hineinwachsen eine schädliche Wirkung ausüben. Die Sehstörung wird hier also gerade umgekehrt, wie oben, erst zuletzt auftreten.

Zum Schluss sei es gestattet, nachstehende Folgerungen als Resultat der vorliegenden Beobachtungen aufzustellen.

1) Der intracranielle Opticusstamm ist seltener Sitz von umschriebenen Tumoren als der orbitale.

2) Pathologische Veränderungen des intracraniellen Opticustheiles können totale Amaurose hervorrufen, ohne nachweisbare Veränderungen des Auges.

3) Tumoren des intracraniellen Opticusstammes können eine ziemliche Grösse erreichen, ohne andere Nervengebiete zu alteriren.

4) Es kann eine Ausbreitung des Tumors durch das Foramen opticum bis in den orbitalen Theil hinein geschehen, ohne dass ophthalmoskopische Veränderungen nachweisbar wären trotz totaler Amaurose.

TABELLE.

Beobachtungen	Sitz des Tumors	Grösse des Tumors	Patholog.-anatom. Diagnose
1. **Seggel.** Bayer. ärztliches Intell.-Blatt 1872. pag. 157—166 und 169—175	Basis. 2,5 mm hinter dem Sehnerveneintritt.	Erbsen gross	Kleinzelliges Sarcom von gliomatösem Character.
2. **Michel.** Archiv für Ophthalmologie. XIX. 3, pag. 145—164	Basis. Massenzunahme des Chiasma und des rechten Opticus.	Keine Angabe.	Vermehrung der normalen, zelligen Elemente. Eigenthümliche Modification der feinkörnigen Substanz zwischen den einzelnen Nervenfasern (nicht degenerirt). Elephantiasis arabum
3. **Chiari.** Oesterreich. med. Jahrbücher. Heft 4, Seite 559	Opticus.	Keine Angabe.	Tuberculose.
4. **Sattler.** v. Græfe's Archiv für Ophthalmologie. XXIV. 3, pag. 127	Opticus.	Keine Angabe.	Tuberculose.
5. **Richter.** Centralblatt XIX. Jahressitzung des Vereins deutscher Irrenärzte zu Leipzig, 16. und 17. September 1884	Opticus.	Keine Angabe.	Psammom.
6. **Oppenheim.** Virchow's Archiv für path. Anat. C. IV.	Chiasma und Opticus.	Keine Angabe.	Gumma.
7. **Frothingham.** Ophthal. Review 1887, pag. 245	Opticus.	Keine Angabe.	Sarcom.
8. **S. Hutschinson.** Ophth. Hospital Report. XII., part. 3, pag. 258.	Rechter Aphenotemporallappen, über die Mittellinie sich erstreckend.	Handteller gross.	Glioma.

Sehvermögen	Ophthalm. Befund	Bemerkungen
Plötzliche Erblindung links.	Papille undeutlich begrenzt, weisslich graue Trübung der Retina, am stärksten an der Macula mit Freibleiben der fovea central. Arterien kaum sichtbar. Venen dicker als normal. Am äussern Rande der Papille einige streifenförmige Extravasate.	2,5 mm hinter dem Sehnerveneintritt feste Verwachsung der Scheide des Opticus mit dem Stamm.
Keine Angabe.		Chiasma sehr stark verdickt; ebenso rechter nervus opticus, dieser erreicht eine Dicke, wie die eines kleinen Fingers beträgt, welche bis zur Nähe des foramen opticus reicht, gerade vor dem Sehloch nimmt sie rasch ab, im Sehloch selbst keine anormalen Dimensionen, innerhalb der Orbita dagegen ist der Opticus wieder auf eine Strecke von 6—7 mm in seiner unteren Hälfte bedeutend verdickt, eine wirkliche Protuberanz bildend. — Links normal.
Keine Angabe.		Heteroplastische, exquisit verkäsende Neubildung an dem intracraniellen Theil des nervus opticus. In den peripheren Schichten dieser Opticusknoten frische Tubercelgranulationen.
Keine Angabe.		Entzündung des nervus opticus sammt Scheiden. Entwicklung zahlreicher submiliarer Tubercel. Lymphoide Infiltration. Der rechte Opticus vom vordern Winkel des Chiasma bis zur Ausbreitung in der Netzhaut erkrankt und durch die massenhafte Einlagerung von Elementen, sind nicht nur die Nervenfasern erdrückt, sondern es bildete sich ein ansehnlicher Tumor.
Keine Angabe.	Atrophia nervi optici.	Ausser andern centralen Ursachen der einseitigen Atraphia nervi optici ist dieser Fall von Psammom angeführt.
L S sank auf $^1/_3$ resp. R S $^1/_6$.	Keine wesentlichen Veränderungen.	Kopfschmerz, Erbrechen, gesteigertes Druckgefühl, Hemianopsia bitemporalis mit geringer Einschränkung der nasalen Gesichtshälfte. Parese der linken Köperhälfte, sowie beider oculomotorii. Chiasma von der Neubildung (von den weichen Hirnhäuten ausgehend) völlig bedeckt. Beim Abgang der optici drängt sich ein breiter Geschwulstfortsatz zwischen diese hinein; hier Sehnervenfaserung beinah total unterbrochen. Optici und Scheiden sehr stark verdickt, im orbitalen Theil nichts mehr Pathologisches nachzuweisen. Chiasma stark geschwollen, hauptsächlich im Mittelstück. Tractus ebenfalls geschwollen.
Blindheit.	Stauungspapille.	Zwei gleiche Fälle wurden beobachtet: beim I. Exophthalmus. Das Rundzellensarkom nahm den Sehnerven im ersten Fall vor seinem Eintritt in das Auge, im zweiten Fall $1^1/_2$ Zoll hinter der genannten Stelle, bis zum foramen opticus ein.
$^1/_{60}$.	Fundus normal.	Nach Annahme des Autors Dauer der ganzen Affection 4—5 Monate. Starke Kopfschmerzen. Sehnenreflexe normal. Plötzlicher Tod. Der Autor nimmt wahrscheinlich an, dass die Amaurose durch Hereinwachsen der Glioms in Tractus und Chiasma entstanden sei. Genaue Untersuchung ist nicht gemacht worden.

Tabelle.

Bei der Zusammenstellung der wenigen unserem Falle möglichst ähnlichen Beobachtungen in eine Tabelle, sind wir so verfahren, dass wir alle die Aufzeichnungen über Tumoren an dem Opticus oder seiner Umgebung, welche irgendwelche doppelseitigen Störungen hervorriefen, weggelassen haben. Die Litteratur ist sehr reich an beobachteten Fällen von Opticus, Chiasma und Gehirntumoren; doch finden wir in den meisten dieser Angaben entweder ein Ergriffensein beider Nervi optici, oder noch anderweitige grössere Functionsstörungen auf anderen Nervengebieten. Suchen wir selbst diejenigen Fälle noch zusammen, in denen nur einseitige Störung des Sehvermögens, ohne anderweitige Functionsstörungen auf anderen Nervengebieten, auftritt, so haben wir beinah überall deutlich entgegentretende ophthalmoskopische Veränderungen am Augenhintergrund. Oder es können auch nur theilweise Functionsstörungen auf dem erkrankten Auge eingetreten sein, so dass die Sehkraft nicht ganz erloschen war, wie in unserem Fall.

Wenn wir in unserem Fall in Bezug auf Lage und aus der Untersuchung resultirenden Befund mit den in der Tabelle angeführten, ihm ähnlichsten Fällen vergleichen, so ersehen wir, dass er so ziemlich einzig in seiner Art dasteht. Bei den meisten, wenn nicht bei allen angeführten Beobachtungen ähnlicher Tumoren, finden wir mehr oder weniger prägnante Angaben über ophthalmoskopische Veränderung, wenn auch nur oft

ganz geringen Grades, des Augenhintergrundes und der Sehnervenpapille. Wenn wir auch in der Litteratur manche sehr ähnliche, von Tumoren hervorgerufene Erscheinungen gefunden haben, so müssen wir aber dennnoch constatiren, dass ein, unserem Falle congruenter Fall bisher noch nicht beobachtet, oder wenigstens nicht beschrieben wurde. Wir dürfen uns demnach wohl erlauben, die Behauptung aufzustellen, dass das Krankheitsbild, welches durch unseren Tumor hervorgerufen wurde, ein sehr seltenes und vereinzelt dastehendes genannt werden darf.

Es ist mir schliesslich noch eine angenehme und liebe Pflicht, meinem hochverehrten Lehrer, Herrn Professor Dr Schiess-Gemuseus, welcher mir die Anregung zu dieser Arbeit gab und mich bei derselben durch seinen freundlichen Rath so wesentlich unterstützte, sowie Herrn Professor Dr Nauwerck in Königsberg, welcher so freundlich war, bei der pathologisch-anatomischen Untersuchung des Präparates mir behülflich zu sein, meinen tief gefühlten Dank auszusprechen.

Erklärung der Figuren.

Figur I. Schematische Darstellung des Tumors von oben gesehen. C. Chiasma. T. Tumor auf dem Opticus reitend. F. F. Foramen opticum. O. O. Optici.

Figur II. Schematische Darstellung des Tumors von unten gesehen. Gleiche Buchstabenbezeichnung.

Figur III. Vergrösserung 1 : 12. Durchschnitt durch den Opticus und die daraufsitzende Geschwulst, wobei man das Hineinwachsen der dunkeln Geschwulsttheile zwischen die Nervenbündel beobachtet. Die piale Scheide ist dabei an verschiedenen Orten durchbrochen; die Opticusbündel auseinandergedrängt, nur nach der, der Geschwulst abgewandten Seite hin noch in normaler Gruppirung. O Opticus, T Tumor.

Figur IV. Hartnack System 4, Ocular 4. Durchschnitt von normalem Opticus. Man sieht die Nervenbündel zwischen den Maschen des Perineuriums und deren Querschnitten. a. a. Opticus b. b. Perineurium.

Figur V. Gleiche Grösse. Durchschnitt durch den Opticus mit Geschwulst. Die gleich gefärbten Opticusfasern erscheinen etwas heller, doch sind die ursprünglichen Nervenfasern beinahe überall deutlich sichtbar. An Stelle des Perineuriums ist stellenweise Geschwulstmasse getreten, gelb weisslich gefärbt. An einzelnen Punkten sind die ursprünglichen Maschen des Perineuriums noch erhalten. Die Geschwulst selbst repräsentirt ein dichtbalkiges Netzwerk. a. a. Opticusfasern. b. b. Geschwulst.

Figur VI. Hartnack System 7, Ocular 4. Durchschnitt durch Geschwulst und Opticus. a. a. Geschwulst, b. b. veränderte Opticusfasern.

Verzeichniss der Litteratur.

1. *Himly:* Die Krankheiten und Missbildungen des menschlichen Auges und deren Heilung. Berlin 1843, pag. 401.
2. *Leber:* Die Erkrankungen der Netzhaut und des Sehnerven. Græfe-Saemisch. V. Band, pag. 775 bis 1074.
3. *Mellinger:* Klinische Monatsblätter für Augenheilkunde von Zehender. 1887, pag. 5.
4. *Hölder* und *Berlin:* Erkrankungen der Orbita. Græfe-Saemisch. VI. Band, pag. 615.
5. *Ponfick:* Breslau, ärztliche Zeitschrift Nr. 21.
6. *Leber:* Græfe-Saemisch. V. Band, p. 775.
7. *Schuchard:* Die intraorbitalen Geschwülste des Sehnerven. Schmidt's Jahrbücher. Band 222. Nr. 5, pag. 185.
8. *Ziegler:* Lehrbuch der allgemeinen und speziellen Anatomie.
8. *Joseph:* Compendium der patholog. Anatomie.
9. *Mauthner:* Wiener medicinische Presse. Jahrgang 1878, Nr. 1, 2, 3, 5, 7.
10. *Michel:* Archiv für Ophthalmologie. XIX. Band, pag. 145.
11. *Chiari:* Oesterreichische medicinische Jahrbücher. Jahrgang 1877. Heft 4, pag. 559.
12. *Oppenheim:* Virchow's Archiv für patholog. Anatomie. C. IV., pag. 306.

13. *Moore Oliver:* The New-York medic. Journal. Mai 1886.
14. *Christensen:* Ulgeschrift for Læger. Nr. 17.
15. *Nieden:* Archiv für Augenheilkunde. X. Ergänzungsheft, pag. 603.
16. *Anderson:* Ophthalmolg. Review. V., pag. 121.

Fig.1.

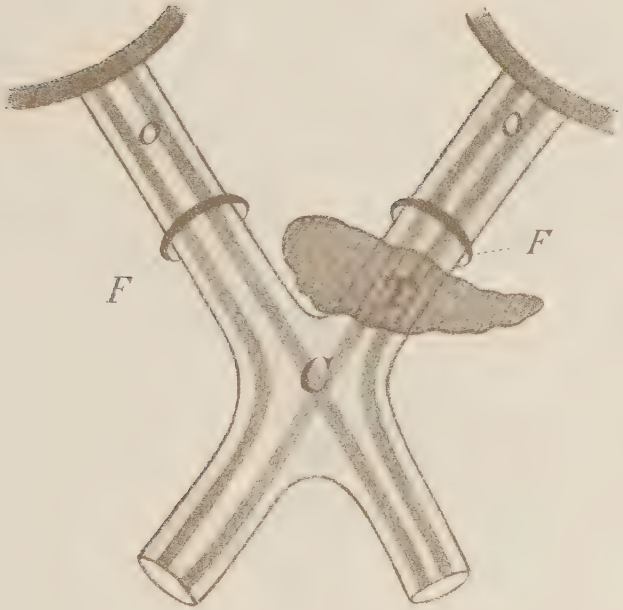

Fig. 2.

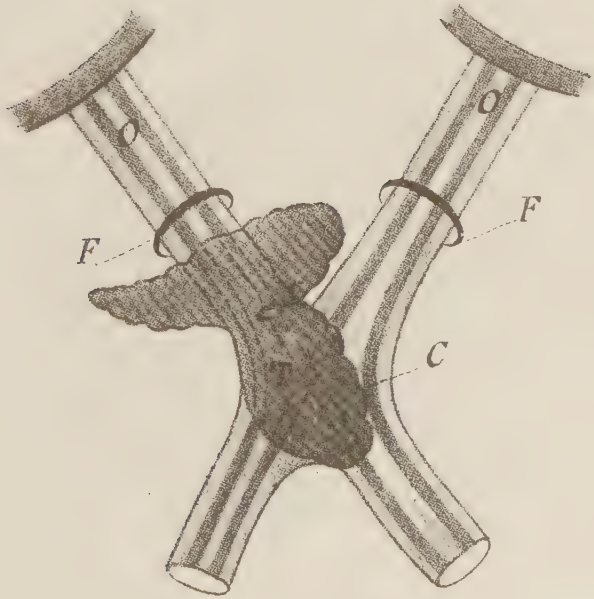

Fig. 3.

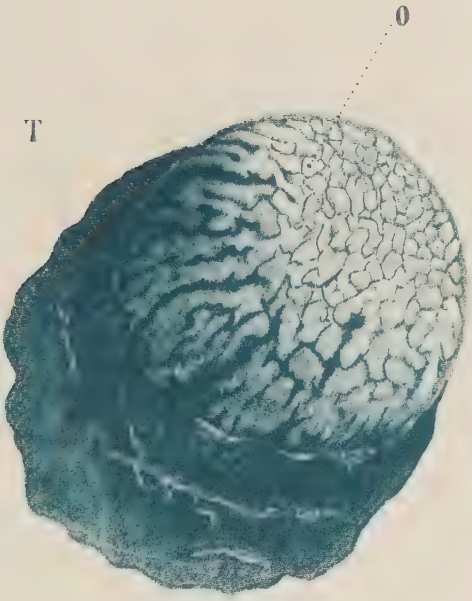

Fig. 4.

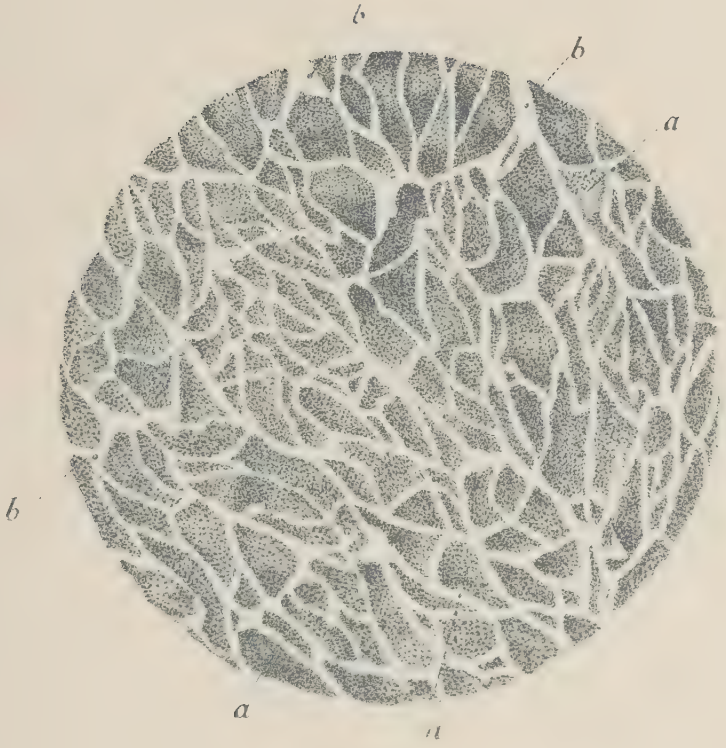

Fig. 5.

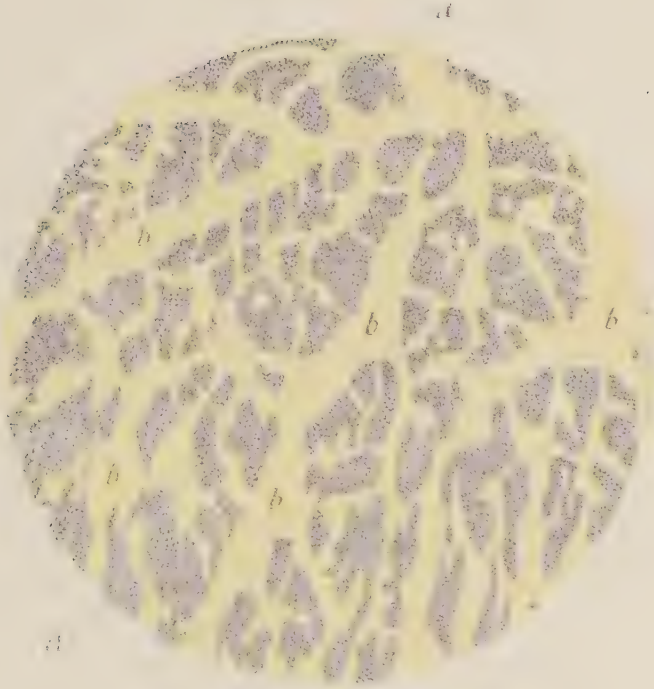
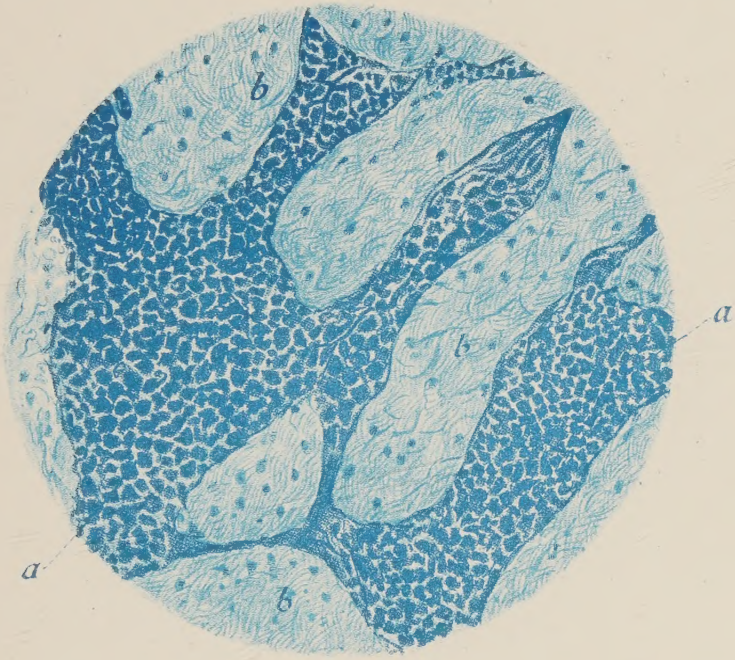
Fig. 6.